대한치매학회지 : 제 1 권 제 1 호 2002
Journal of the Korean Dementia Association. 2002; 1: 60-3

진행성 비유창성 실어증 1예

박경원 · 김재우

동아대학교 의과대학 신경과학교실

A Case of Progressive Nonfluent Aphasia

Kyung Won Park, M.D., Jae Woo Kim, M.D.

Department of Neurology, College of Medicine, Dong-A University, Busan, Korea

Progressive nonfluent aphasia (PA) is one of the prototypic clinical syndromes occuring in frontotemporal lobar degeneration. PA, like non-fluent type of primary progressive aphasia (PPA), is a disorder of expressive language characterized by nonfluent speech disturbance, phonologic and grammatical errors, and anomia. We report a patient who presented with progressive word-finding difficulty, nonfluent spontaneous speech and behavioral changes. Neuropsychological and language tests demonstrated severe nonfluent aphasia with attention deficit and frontal lobe dysfunctions. Brain MRI images showed prominent atrophy in the left perisylvian area. Cerebral pefusion SPECT revealed hypoperfusion in both frontotemporal area, predominant on the left side. We suggest that PA might be differentiated from non-fluent type of PPA in that frontal lobe dysfunctions develop early in the course of the illness.

Key Words: *Progressive nonfluent aphasia, Frontotemporal lobar degeneration*

Address for correspondence

Jae Woo Kim, M.D.
Department of Neurology, College of Medicine, Dong-A University 1, 3-ga Dongdaesin-dong, Seo-gu, Busan 602-715, Korea
Tel: +82-51-240-5266
Fax: +82-51-244-8338
E-mail : jwkim@mail.donga.ac.kr

진행성 비유창성 실어증(progressive nonfluent aphasia, 이하 PA)은 전두측두엽성 치매(Frontotemporal lobar degeneration, 이하 FTLD)의 세가지 아형 중의 한 형태이다. FTLD는 전두엽이나 측두엽을 침범하는 국소적 뇌위축을 보이는 퇴행성 치매를 일컫는데, 병리조직학적 아형보다 주로 침범하는 위치에 따라 세 가지 임상형태로 나타난다[1, 2]. 첫 번째는 전두엽변이형(frontal variant of FTLD) 또는 전측두엽치매(Frontotemporal dementia, 이하 FTD)로서 행동과 인격변화가 주된 특징이다. 두 번째는 측두엽변이형(temporal variant of FTLD) 의미치매(Semantic dementia, 이하 SD)로서 단어에 대한 의미 체계의 손상으로 인한 이름대기와 알아듣기 장애, 그리고 얼굴실인증 등이 주로 생기는 유형이다. 세 번째는 진행성 비유창성 실어증 형태로서 언어의 음성학적, 문법적 오류와 함께 비유창성 언어 장애를 주로 보이면서 좌측 실비우스열 주위 피질의 위축을 동반한다.

PA의 임상적 진단 기준[2]에서 핵심적인 소견으로는, 서서히 발병해서 점차 진행하는 임상 양상과 문법적 오류(agrammatism), 음운성 착어증(phonemic paraphasia), 이름대기 장애(anomia) 등의 비유창성 언어 장애를 보이고, 말더듬(stuttering) 혹은 구강실행증(oral apraxia), 따라말하기 장애, 실독증, 실서증, 그리고 단어에 대한 의미 체계 손상의 지연 등을 나타내면서 발병 초기에 사회적 기능(social skill)과 행동 및 성격변화가 보존되는 특징을 들 수 있다.

저자들은 PA의 임상적 진단기준에 합당한 환자 1예를 경험하였기에 문헌고찰과 함께 보고하고자 한다.

증 례

60세 여자 환자로서 약 5년 전부터 시작된 언어장애를 주소로 2001년 9월경에 본원 기억장애 및 치매 클리닉을 방문하였다. 환자는 5-6년 전부터 가족간에 대화를 꺼리고 말을 잘 하지 않으려는 양상을 보였고, 3년 전부터는 하고 싶은 말이나 표현이 잘 떠오르지 않아서 물건이나 사람 이름을 바로 부르지 않고 이것, 저것 등의 대명사를 주로 사용했다고 한다. 내원 2년 전부터는 언어 장애가 뚜렷해져서 하고 싶은 말을 잘 하지 못하고 말수가 확실히 줄어들었다. 이때부터 평소 잘 아는 사람들을 간혹 못 알아보는 현상이 나타나기 시작했다. 또한 며칠 전에 들었던 이야기를 잊어버리고 본인에게 중요한 사항도 쉽게 잊어버리는 증상이 나타나기 시작했다. 내원 1년 전부터는 음식을 과도하게 많이 먹으려 하고 상한 음식도 먹는 등의 이상 행동이 나타났다. 또한 성격변화도 이때부터 나타났는데 예전과는 다르게 쉽게 화를 내고 공격적이며 가만히 있지 않고 안절부절 못하는 양상을 보이기 시작했다. 환자는 고집이 세어지고 남의 말은

들으려 하지 않고 충동 조절 능력이 떨어지기 시작했다. 그러나 동네에서 길을 잃거나 집을 못 찾아서 헤맨 적은 거의 없었다고 한다. 내원 당시에도 환자는 인터뷰 도중 자꾸 나가려고 하고 협조가 되지 않았으며 공격적인 태도를 보였다. 질문을 하면 대부분 알아 들을 수는 있으나, 스스로 말하기는 거의 되지 않았다. 대부분 한 단어씩 말하고 착어증이 잦았으며 짧고 내용어만 있는 형태로 말하였다. 드물게 동사나 조사가 나타났으며 "그래", "가자", "괜찮아", "잘 모르겠다"와 같은 자동적인 문장만 가능하였다.

과거력에서 환자는 치매의 가족력은 없었고 고혈압이나 당뇨병 그리고 심장병을 앓은 병력은 없었다. 환자는 오른손잡이였고 대학 교육을 받았으며 약사로서 수 십년간 개인 약국을 경영하다가 내원 1년 전부터 약국을 그만 두었다고 한다. 신체이학적 검사에서 특이 소견은 없었으며, 신경학적 검사에서 의식은 명료하였고 뇌신경, 운동기능 및 감각기능 검사는 정상 소견이었다. 건반사는 좌우가 대칭이었으며 병적 반사는 관찰되지 않았다. 소뇌기능 검사와 보행도 정상이었으며 전두엽방출 징후는 관찰되지 않았다. 일반혈액, 일반화학, 소변 검사, 매독 검사 및 갑상선 기능 검사 등에서는 이상 소견이 없었다.

환자는 식사나 대소변 가리기, 세수나 목욕 등의 기본적인 일상 생활 기능은 가능했으나 1년 전부터는 가끔 요실금을 보였다고 한다. 시장보기, 집안 일하기, 기구 사용, 음식 준비 등의 복잡한 일상 생활을 수행하는 데는 어려움이 있었다. 한국판 축약형 정신상태검사(Korean Version of Mini-Mental State Ex-

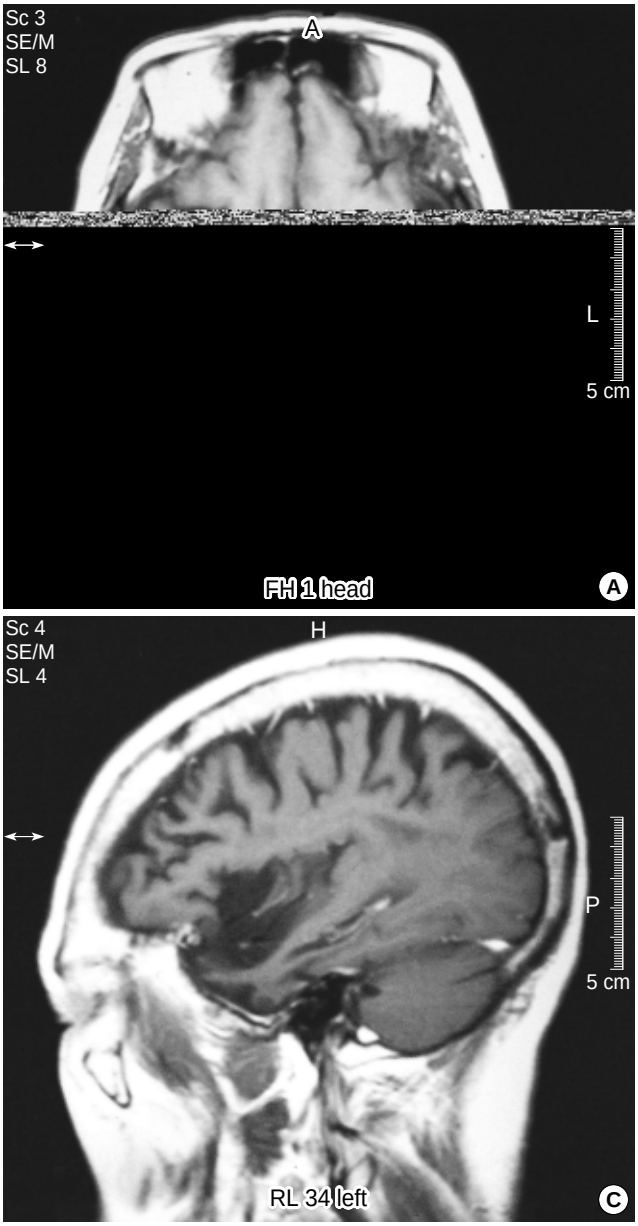

A

FH 8 head B

Fig. 1. T1-weighted axial (A, B) and sagittal (C) view of brian MR images show prominent atrophy in the left perisylvian area.

으로서 구강실행증, 따라말하기 장애, 실독증, 실서증, 그리고 단어에 대한 의미 체계의 초기 보존 등을 보였으며, 발병한지 약 4-5년까지 약사 업무를 어느 정도 수행할 수 있을 정도로 사회적 기능과 일상생활 능력을 유지할 수 있었던 점과 행동 및 성격변화가 비교적 최근 1-2년 전부터 나타난 점도 중요한 소견으로 생각되었다. 신경심리검사에서 오각형 그리기를 정상적으로 그릴 수 있었고 최근까지도 동네에서 길을 잃거나 집을 못 찾아서 헤맨 적은 거의 없었다는 점은 시공간능력 장애가 심하지 않음을 시사해준다. 환자는 Luria loop 그리기에서 보속증을 보였고 심한 집중력 장애와 함께 공격적이면서 고집스럽고 뻔뻔스러운 성격을 보였다. 또한 음식을 필요 이상으로 과하게 먹고 상한 음식까지 먹는 탈억제 소견을 현저하게 보였는데, 이는 전두엽 기능이 심하게 손상 받았음을 알 수 있다. 뇌영상 검사 소견에서 뇌 MRI는 내원하기 약 2년 전에 촬영한 것으로서 좌측 실비우스열 주위 피질 및 전두측두엽의 위축 소견이 뚜렷하게 관찰되고 있으며, 내원해서 촬영한 Tc-99m HMPAO 뇌관류 SPECT에서는 좌측 측두엽과 전두엽에 현저한 관류 저하 소견을 보였고 우측의 전두측두엽에서도 중등도의 관류 저하 소견을 보였다. 이상의 병력과 신경학적 검사 소견, 신경심리검사와 언어검사 소견 그리고 뇌영상 소견 등을 종합하면 본 증례는 PA에 합당하고, 현재는 초기 단계를 지나서 PA가 상당히 진행된 상태라고 할 수 있다.

PA의 감별 진단으로는 알쯔하이머병과 원발성 진행성 실어증(primary progressive aphasia, 이하 PPA)을 들 수 있는데, 알쯔하이머병에 비해 PA는 비교적 젊은 나이에 발병하고 비유창성 언어 장애가 병의 초기부터 나타나며 뇌영상 소견에서 비대칭성의 실비우스 주위 피질의 위축 소견이 현저하다는 점 등으로 어느 정도 감별이 가능하다[5]. 그러나 PPA의 비유창형 실어증과는 언어 장애 양상이 비슷하고 발병 초기에는 PA와 PPA 두 질환 모두에서 일상생활능력 장애와 사회적 활동 장애가 거의 없기 때문에[9], 임상적으로는 두 질환을 발병 초기에 정확하게 감별하기는 매우 어렵다. 다만 Manchester group에 의해 제시된 일반적인 PA의 정의[1]는 Weintraub 등[10]에 의해 주장된 PPA 혹은 치매가 없는 진행성 실어증(slowly progressive aphasia without dementia)과는 다른 것으로 되어 있고, PA에서 실어증 유형은 발음 장애를 동반한 비유창성 언어 장애만을 보이면서 서두에서 언급한 두 가지 형태의 신경병리학적 변화를 가진다[6, 7]. 그러나 PPA의 실어증 유형은 유창형 혹은 비유창형 등 어떤 형태로도 나타날 수 있고, 조직 병리소견이 비특이적이고 다양한 것으로 알려져 있는데, 전체 PPA 환자의 20% 이내에서 알쯔하이머병의 병리 소견을 보이고, 60%정도는 비특이적인 국소 위축(nonspecific focal atrophy) 소견, 즉 해면상 변화, 신경원 소실, 신경교증 등을 보이고 나머지 20%에서는 Pick병에서 나타나는 전형적인 Pick소체를 보이는 것으로 알려져 있다[9, 10].

저자들은 임상적 진단 기준에 대한 국제 consensus의 핵심적인 진단적 기준에 모두 부합하고 보조적인 진단적 기준에도 대부분 부합하는 PA 1예를 경험하였기에 보고하고자 한다.

참고문헌

1. Snowden JS, Neary D, Mann DMA. *Frontotemporal lobar degeneration: frontotemporal dementia, progressive aphasia, semantic dementia. New York: Churchil Livingstone, 1996.*
2. Neary D, Snowden JS, Gustafson L, Passant U, Stuss D, Black S, *et al. Frontotemporal lobar degeneration: a consensus on clinical diagnostic criteria. Neurology 1998; 6: 209-23.*
3. 김향희, 나덕렬.「파라다이스・한국판-웨스턴 실어증검사」, 서울: 파라다이스 복지재단 *2001*.
4. Harvey R. *Epidemiology of presenile dementia. In: Hodges JR, ed. Early Onset Dementia. New York: Oxford University Press. In press.*
5. Mendez MF, Cherrier M, Perryman KM, Pachana N, Miller BL, Cummings JL. *Frontotemporal dementia versus Alzheimer's disease: Differential cognitive features. Neurology 1996; 47: 1189-94.*
6. The Lund and Manchester Groups. *Consensus Statement. Clinical and neuropathological criteria for frontotemporal dementia. J Neurol Neurosurg Psychiatry 1994; 4: 416-8.*
7. Nestor P, Hodges J. *Non-Alzheimer dementia. Seminars in Neurology 2000; 20: 439-46.*
8. Hodges JR, Patterson K. *Nonfluent progressive aphasia and semantic dementia: a comparative neuropsychological study. J Int Neuropsychol Soc 1996; 2: 511-24.*
9. Mesulam MM. *Primary progressive aphasia. Ann Neurol 2001; 49: 425-32.*
10. Weintraub S, Rubin NP, Mesulam MM. *Primary progressive aphasia: longitudinal course, neuropsychological profile, and language features. Arch Neurol 1990; 47: 1329-35.*