Dementia and Neurocognitive Disorders 2013; 12: 114-118
http://dx.doi.org/10.12779/dnd.2013.12.4.114

■ CASE REPORT ■

좌측 전두엽에서 발생된 거스트만 증후군 임상경과에 대한 2예

이혜미* · 박흥석* · 김민수*
이예진* · 진주희† · 김연희*

성균관의대 삼성서울병원 재활의학과 · 뇌졸중센터*, 신경과†

Received: December 1, 2013
Revision received: December 12, 2013
Accepted: December 12, 2013

Address for correspondence

Yun-Hee Kim, M.D.
Department of Physical and Rehabilitation Medicine, Samsung Medical Center, 81 Irwon-ro, Gangnam-gu, Seoul 135-710, Korea
Tel: +82-2-3410-2824
Fax: +82-2-3410-0388
E-mail: yun1225.kim@samsung.com

Juhee Chin, Ph.D.
Department of Neurology, Samsung Medical Center, 81 Irwon-ro, Gangnam-gu, Seoul 135-710, Korea
Tel: +82-2-3410-2730
Fax: +82-2-3410-2759
E-mail: juhee.chin@samsung.com

Clinical Progress of Gerstmann's Syndrome with Left Frontal Lobe Lesion: Two Cases

Hyemi Lee, M.S.*, Heung-Seok Park, M.S.*, Minsu Kim, M.D.*, Yejin Lee, B.S.*, Juhee Chin, Ph.D.†, Yun-Hee Kim, M.D.*

Department of Physical and Rehabilitation Medicine, Stroke and Cerebrovascular Center*, Samsung Medical Center, Sunkyunkwan University School of Medicine, Seoul; Department of Neurology†, Samsung Medical Center, Sungkyunkwan University School of Medicine, Seoul, Korea

Gerstmann's syndrome, assigned to a lesion of the dominant parietal lobe, is a neurological disorder characterized by acalculia, agraphia, right-left disorientation and finger agnosia. Some studies report that these symptoms are also shown in other brain lesions. We report two patients who presented with this tetrad of symptoms in initial assessment. Their Brain MRI images both showed lesion of left frontal lobe. Over time, these symptoms became better but some still remained in last assessment. Accordingly, we suggest that a left frontal lesion cause Gerstmann's syndrome.

Key Words: Gerstmann's syndrome, Left frontal lobe, Left parietal lobe

거스트만 증후군(Gerstmann's syndrome)은 계산 장애(acalculia), 실서증(agraphia), 좌-우 지남력 장애(right-left disorientation), 손가락 실인증을 포함한다[1]. 다만, 거스트만 증후군이 있다고 이야기하기 위하여 이 4가지 모두 함께 관찰되지 않아도 된다. 거스트만 증후군을 일으키는 병변의 위치가 좌측 아래 두정엽(left inferior parietal lobe)이라는 보고가 지속적으로 있어 왔으나, 좌측 전두엽(frontal lobe)의 병변일 경우에도 거스트만 증후군을 보인다는 일부 증례들이 있었다[2, 3]. 국내에서도 한 편의 증례가 소개되었으나[4], 국내에서는 상기 증례가 지속적으로 보고되지 않았고 관련 연구들 또한 미비한 실정이다. 한편 본 저자들은 병인론은 다르나 좌측 전두엽의 병변이 비슷한 환자 2명에게서 거스트만 증후군이 나타나는 것을 관찰하였다. 상기 두 환자에 대한 거스트만 증후군 양상에 대한 증례를 소개하고 초기평가, 1개월 이후 2차 평가, 3개월 이후 3차 평가에 걸친 거스트만 증후군 증상경과에 대한 설명 또한 추가하여 문헌고찰과 함께 보고하고자 한다.

증 례

증례 1

50세 남자 환자로 중졸(9)학력이며, 오른손잡이로 이전에 개인사업을 하였다. 환자는 병원에 내원하기 한 달 전, 기억력 저하, 발음 이상, 낱말 찾기의 어려움(word finding difficulty)으로 본원 신경외과에서 입원치료를 받다 재활을 위해 재활의학과로 전과된 환자였다. 간이정신상태검사(Korea Version of Mini-Mental State Examination, K-MMSE)는 22점이었으며, 언어 검사상(Korean version–the Western Aphasia Battery, K-WAB) 초피질 운동 실어증(transcortical motor aph-

© 2013 Korean Dementia Association
This is an Open Access article distributed under the terms of the Creative Commons Attribution Non-Commercial License (http://creativecommons.org/licenses/by-nc/3.0) which permits unrestricted non-commercial use, distribution, and reproduction in any medium, provided the original work is properly cited.

타났다. 단어를 듣고 받아쓰는 과제에서는 부엌을 '부억', 숟가락을 '숫가락'으로 쓰는 오류가 지속되었고, 곰소가와 같은 비단어를 '꼼소각', 아슴까정을 '아성가성'이라고 쓰는 오류를 보였다. 아직까지 환자는 경미한 실서증이 있는 것으로 사료되었으나, 단어를 듣고 받아쓰는 과제에서 1차, 2차 평가점수와 비교했을 때, 점차 향상되고 있는 것으로 판단되었다(1차 34/50, 2차 37/50, 3차 40/50). 좌-우 지남력 과제에서는 2차 평가 때와 같은 오류를 보였다. 손가락 실인증 과제에서는 1, 2차 때와 다르게 '가운데 손가락'을 정확하게 이야기하지 못하였으나 역시 짚는 것은 가능하여 손가락 이름대기의 저하가 남아 있는 것으로 사료되었다. 3차 평가에서도 정도의 차이는 있으나 계산능력, 실서증, 좌-우 지남력 저하 및 손가락 이름대기 저하가 경미하게 여전히 남아 있는 것으로 사료되었다. 한편 글쓰기 능력은 미미하지만 시간이 지날수록 조금씩 향상되는 양상을 보이고 있는 것으로 판단되었다.

증례 2

29세 여자 환자로, 전문대졸(15) 학력이며, 오른손잡이로 이전에 어린이집 교사로 활동하였다. 환자는 병원에 내원하기 약 2달 전에 직장에서 턱이 돌아가는 느낌이 있은 후, 그 자리에 주저앉는 일이 있었으며, 내원하기 1달 전에 직장에서 의식을 잃고 쓰러졌다. 상기 증상으로 2013년 3월 8일 brain MRI를 시행한 결과, 뇌종양(brain tumor)이 발견되어 본원 신경외과에 입원하였고 2013년 8월 27일 뇌종양 제거 수술을 받았으며, 이후 재활을 위해 재활의학과로 전과된 환자였다. K-MMSE는 수술 후 2일째 평가 당시 13점이었으나 2주 경과 후에는 25점으로 회복되었으며, K-WAB에서 경미한 구음 장애와 초피질 운동 실어증(transcortical motor aphasia)이 관찰되었다. 초기 평가 당시 계산장애, 실서증, 좌-우 지남력 장애, 손가락 실인증을 보이고 있었다. 상기 환자는 수술 1달 경과 후 실어증 양상은 명칭 실어증(anomia)의 양상으로 점차 호전되었고, 거스트만 증후군 양상 또한 호전을 보였으나 여전히 일부 증상이 지속되었다. 수술 후 2일째 촬영한 뇌 자기공명영상 촬영상 좌측 전두엽 백질(frontal lobe white matter)과 아래이마이랑(inferior frontal gyrus) 중 덮개부(pars opercularis)와 삼각부(pars triangularis) 및 대뇌섬(insula) 소실이 관찰되었다. 또한 출혈이 좌측 바닥핵(basal ganglia) 인근의 피질하 영역까지 남아 있는 소견이 관찰되었다(Fig. 2). 환자의 거스트만 증후군을 평가하기 위하여 본 저자들이 제작한 스크리닝 과제를 사용하였으며, 1차 평가는 2013년 4월 24일, 2차 평가는 5월 30일, 3차 평가는 7월 30일에 시행하였다.

1차 평가에서 환자는 계산과제에서 암산은 모두 정반응이 가능하였다. 그러나 사칙연산과제 중 뺄셈에서 2문제, 나눗셈에서 1문제에서 오류를 보였다. 실서증 과제에서는 숫자를 한글로 쓰는 과제에서 부분적인 오류를 보였는데 예를 들어, 셋을 '세'로 쓰는 오류를 보였다. 또한 단어를 듣고 받아쓰는 과제에서 닭을 '닦'이라고 쓰는 오류를 보였다. 좌-우 지남력 과제와 손가락 실인증 과제에서는 모두 정반응을 보였다. 환자의 1차 평가에서는 경미하지만, 나이 및 학력을 고려해 봤을 때, 계산능력 저하 및 실서증을 보이고 있는 것으로 사료되었다.

1개월 이후 2차 평가에서는 환자는 계산과제에서 암산은 모두 정반응을 보였다. 그러나 사칙연산과제에서 뺄셈 1문제에서 오류를 보여, 1차 평가에서보다 조금 향상된 수행을 보였다. 실서증 과제 중, 숫자를 한글로 쓰는 과제에서 여덟을 '떨러'라고 쓰는 오류가 새롭게 시사되었으나 셋은 정확하게 쓸 수 있었다. 단어를 듣고 받아쓰는 과제에서는 닭에서 정반응이 가능하였으나, 박물관을 '방물관'으로, 양채와 같은 비단어를 '양최', 아슴까정을 '아슴가정'이라고 쓰는 오류가 새롭게 시사되었다. 좌-우 지남력 과제에서는 '제(검사자) 오른손을 가리켜 보세요'라는 지시에 검사자의 왼손을 가리키는 오류가 추가로 나타났다. 손가락 실인증 과제에서는 모두 정반응을 보였다. 환자의 2차 평가에서는 계산능력 저하, 실서증이 여전히 경미하게 남아 있는 것으로 판단되었고, 좌-우 지남력 저하가 새롭게 시사되었다.

3개월 이후 3차 평가에서 환자는 계산과제 중 암산에서 다섯 문항 중 한 문항에서 수행 오류를 보였고, 사칙연산에서는 모두 정반응을 보였다. 실서증 과제 중, 숫자를 한글로 쓰는 과제에서 여덟을

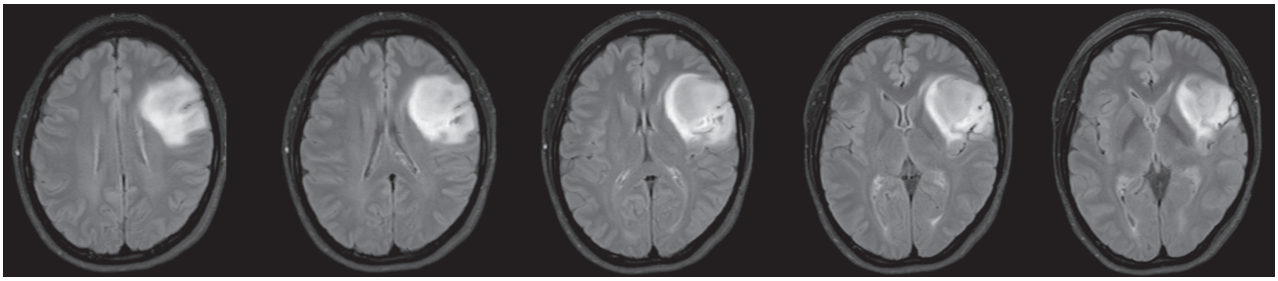

Fig. 2. Brain MRI of a 29 years old female. Brain MRI showed an inflitrative glioma involved in left frontal lobe white matter, inferior frontal gyrus, pars opercularis, pars triangularis and insula. And there is hemorrage in left basal ganglia and subcortical area.

'열덟'이라고 쓰는 오류를 보였다. 단어를 듣고 받아쓰는 과제에서는 곰소가와 같은 비단어를 '꼼소가', 아슴까정을 '아슴가정'이라고 쓰는 오류가 나타났다. 환자는 나이와 학력을 고려한다면 아직까지 경미한 실서증이 있는 것으로 사료되었고, 1차, 2차 평가점수와 비교했을 때 조금씩 저하된 수행을 보이고 있는 것으로 판단되었다(1차 49/50, 2차 47/50, 3차 46/50). 좌-우 지남력과 손가락 실인증 과제에서는 모두 정반응을 보였다. 3차 평가에서는 계산과제 중 암산에서 오류가 새롭게 시사되었으나 사칙연산에서는 호전되는 양상이 관찰되었고, 실서증은 경미하게 여전히 남아 있는 것으로 사료되었다.

고 찰

거스트만 증후군은 계산장애, 실서증, 좌-우 지남력 장애 및 손가락 실인증을 포함하고 이를 일으키는 병변의 위치가 좌측 아래 두정엽(left inferior parietal lobe)으로 알려져 있다. 그러나 좌측 전두엽의 병변으로 인해 거스트만 증후군이 나타난다는 보고가 지속적으로 있어 왔고 우리가 경험한 두 명의 환자 또한 병인론은 다르지만 공통된 병변 부위가 좌측 전두엽이었다. 구체적으로 두 명의 환자에서 공통된 병변 부위는 좌측 아래이마이랑(inferior frontal gyrus)과 좌측 바닥핵 부근의 피질하 영역으로 거스트만 증후군의 지시적 병변 부위인 모이랑 부근과는 차이를 보였다. 전두엽 병변으로 인해 거스트만 증후군을 보고한 연구로 좌측 중간이마이랑(middle frontal gyrus)의 뇌경색에 따라 부분적인 거스트만 증후군을 보인 증례보고가 있었으며[3], 국내 증례연구에서는 좌측 전두판개(frontal operculuar) 병변에 따른 예가 한 건이 있었다[4].

우리가 경험한 환자들은 초기에 거스트만 증후군의 4가지 증상이 모두 나타났으며, 증례 1 환자는 3차례 평가 이후까지도 4가지의 유형이 모두 경미하게 남아 있었고, 증례 2 환자는 좌-우 지남력 장애와 손가락 실인증은 나타나지 않았다. 증례 1과 2에서 모두 계산능력 및 글쓰기 능력에서 점차 호전을 보였으나 경미하게 지속되는 양상이었다. 계산 및 글쓰기 능력은 우리 뇌의 다양한 영역에서 직간접적으로 관여되고 있고 이는 신경연결망을 구성하고 있다[5, 6]. 발생 초기 신경연결망의 손실에 따른 관련 기능의 저하를 보이나, 회복함에 따라 호전되었다고 할 수 있다. 좌측 두정엽 손상으로 인한 순수한 거스트만 증상 환자의 경우, 다른 신경학적 증상이 사리진 이후에도 거스트만 증상이 8개월까지 지속되었다는 보고가 있다[7]. 본 연구의 대상자들은 5개월까지 거스트만 증상이 점차 호전되는 모습을 보였으며, 이를 비교해 볼 때 좌측 두정엽 손상으로 인한 거스트만 증상과 다른 예후를 보일 가능성이 있겠다. 거스트만 증후군의 예후에 대한 연구들은 본 연구자들에 의해 찾을 수는 없었으며, 추후 관련된 연구의 보고들이 이뤄져야 할 것으로 생각된다.

거스트만 증후군의 4가지 증상 이외에 두 환자 모두 언어기능의 저하가 함께 나타났었다. 다른 신경학적인 증상 없이 순수하게 거스트만 증후군만 나타나는 경우는 드문 것으로 여러 문헌을 통해 보고되고 있다[8, 9]. 우리가 경험한 두 명의 환자 모두 초기에 초피질 운동 실어증과 구음장애를 보이고 있었고, 증상이 다소 호전된 이후에는 명칭 실어증의 양상을 보였다. 이는 좌측 아래이마이랑 부분이 언어를 담당하는 브로카 영역의 일부와 연결되어 있어, 운동 실어증과 단어 찾기의 어려움을 가지고 있고 이로 인하여 거스트만 증후군 과제 시 일부 수행에 영향을 미쳤을 가능성을 생각해 볼 수 있겠다.

계산 장애는 대부분의 연구에서 마루뒤통수엽 손상에서 주로 발생하는 것으로 알려져 있으나, 좌측 전두엽 손상에 의해서도 발생한다고 보고한 연구들이 있다[2, 10]. 실서증과 관련에서도 좌측 중간이마이랑의 기저부분이 대뇌 피질의 글쓰기 네트워크에 중요한 역할을 담당한다고 보고 한 연구와 좌측 아래이마이랑 (left inferior frontal gyrus)에 병소가 있는 환자에서 관찰된 사례 연구가 있다[11, 12]. 우리 환자들은 거스트만 증후군 증상 중 공통적으로 계산장애 및 실서증이 경미하지만 지속되고 있었고, 좌측 아래이마이랑의 손상으로 인하여 거스트만 증후군의 일부 증상이 생긴 것으로 가정할 수 있었다. 상기 증례를 통해 모이랑뿐 아니라 좌측 아래이마이랑의 손상으로 인하여 거스트만 증후군이 생길 수 있다는 것을 알 수 있었다.

본 증례와 같은 좌측 전두엽 손상으로 인한 거스트만 증후군에 대한 문헌이 국내뿐 아니라 국외에서도 지속적으로 보고되고 있지 않았다. 추후 지속적인 증례 보고뿐 아니라 좌측 모이랑 손상과 좌측 전두엽 손상에서 나타나는 거스트만 증후군의 양상 및 임상적 경과에 대한 비교연구가 필요해 보인다.

참고문헌

1. Gerstmann J. *Syndrome of finger agnosia, disorientation for right and left, agraphia and acalculia. Arch Neurol Psychiatry 1940; 44: 398-407.*
2. Tohgi H, Saitoh K, Takahashi S, Takahashi H, Utsugisawa K, Yonezawa H, *et al. Agraphia and acalculia after a left prefrontal (F1, F2) infarction. J Neurol Neurosurg Psychiatry 1995; 58: 629-32.*
3. Ando Y, Sawada M, Morita M, Kawamura M, Nakano I. *Incomplete Gerstmann syndrome with a cerebral infarct in the left middle frontal gyrus. Rinsho Shinkeigaku 2009; 49: 560-5.*
4. Kang HS, Kim SH, Kim YJ, Han SH. *A Case of Gerstmann's Syndrome due to Left Frontal Operculuar. J Korean Dementia Assoc 2011; 10: 137-9.*
5. Sinanović O, Mrkonjić Z, Zukić S, Vidović M, Imamović K. *Post-stroke*

language disorders. Acta Clin Croat 2011; 50: 79-94.

6. Dehaene S, Cohen, L. *Cerebral pathways for calculation: double dissociation between rote verbal and quantitative knowledge of arithmetic. Cortex 1997; 33: 219-50.*
7. Rusconi E, Pinel P, Dehaene S, Kleinschmidt A. *The enigma of Gerstmann's syndrome revisited: a telling tale of the vicissitudes of neuropsychology. Brain 2010; 133: 320-32.*
8. Benton AL. *Gerstmann's syndrome. Arch Neuro 1992; 49: 445-7.*
9. Rusconi E, Pinel P, Eger E, LeBihan D, Thirion B, Dehaene S, *et al. A disconnection account of gerstmann syndrome: functional neuroanatomy evidence. Ann Neurol 2009; 66: 654-62.*
10. Luchelli F, de Renzi E. *Primary dyscalculia after a medial frontal lesion of the left hemisphere. J Neurol Neurosurg Psychiatry 1993; 56: 304-7.*
11. Keller C, Meister IG. *Agraphia caused by an infarction in Exner's area. J Clin Neurosci. 2013;31, [Epub ahead of print] http://dx.doi.org/10.1016/j.jocn.2013.01.014*
12. Ogura K, Fujii T, Suzuki K, Mori E. *Pure agraphia in Romaji after left inferior frontal gyrus infarction: a case of selective deficit in syllable-to-grapheme conversion in Japanese. Brain Lang 2013; 127: 1-5.*